

Филиал Республиканского государственного казенного предприятия
«Центр судебных экспертиз Министерства юстиции Республики
Казахстан»

Институт судебных экспертиз по Атырауской области

ЗАКЛЮЧЕНИЕ СПЕЦИАЛИСТА

№20-15-15-15/230

г.Атырау

23.09.2024г.

На основании договора №533 от 20.09.2024 года гр-ки **Каршегеновой Жансая Уразгалиевны**

От 20 сентября 2024 года поступившего ч.речка, ул. 1, стр.12 в помещении филиала РКП «ЦСЭ МЮ РК» Института судебных экспертиз по Атырауской области при освещении

Производство экспертизы поручено судебно-медицинскому эксперту филиала РКП «Центр судебных экспертиз МЮ РК» Института судебных экспертиз по Атырауской области **Колдасов Олжас Берікұлы**, имеющему высшее медицинское образование, квалификацию судебно-медицинского эксперта по специальности «Общекспертное исследование», стаж экспертной работы по указанной специальности с 2020 года.


Произвел(-и) экспертизу) **Каршегеновой Жансая Уразгалиевны**

Год рождения: 19.10.1988

Место жительства: г.Атырау, ул.Ш.Тусупкалиева 101-12

Документ, удостоверяющий личность, когда и кем выдан): удостоверение личности №053328670 МВД РК от 13.07.2022г..

Судебно-медицинский эксперт (-ы)


Колдасов О.Б.

Дата и время начала освидетельствования: 20.09.2024г. 14.08час.

Хит судебно-медицинского освидетельствования изложен на 1 листе
установить наличие телесных повреждений.

СОСТОЯТЕЛЬСТВА ДЕЛА: (со слов): 16.09.2024 года около 18.00 была задержана сотрудниками полиции. После задержания меня закрыли в ИВС. Находясь в камере мне стало плохо и вызвали скорую медицинскую помощь. 18.09.2024г приехала скорая помощь, фельдшер скорой помощи нанесла телесные повреждения: выкручивала соски, щипала за руки, колола иглой.

СУБЪЕКТИВНО: Жалобы на боли в поясничной области.

СУБЪЕКТИВНО: на внутренней поверхности левого плеча в средней трети имеется кровоподтек овальной формы, размером 1,0x0,7 см. На передней поверхности в верхней трети правого предплечья имеется кровоподтек неправильно-овальной формы, размером 1,5x2,0 см. На передней поверхности в проекции левого локтевого сустава на участке размером 2,0x2,0 см отмечается кровоизлияние, на фоне которого имеются две колотые раны размерами по

0,1x0,1см (следы от инъекции). На передней поверхности в нижней трети левого предплечья имеется кровоизлияние овальной формы, размером 1,7x3,0 см, на фоне которого имеется колотая рана, размером 0,1x0,1см (следы от инъекции). На внутренней поверхности в верхней трети правого предплечья имеется кровоизлияние овальной формы, размером 2,8x3,5см, на фоне которого имеется колотая рана, размером 0,1x0,1см (следы от инъекции). На тыльной поверхности левой кисти имеется кровоизлияние овальной формы, размером 1,7x1,5см, на фоне которого имеется колотая рана, размером 0,1x0,1см (следы от инъекции). На наружной поверхности правого предплечья в нижней трети имеется колотая рана размером 0,1x0,1см. Все кровоподтеки зеленоватым окрашиванием по периферии. Каких-либо других телесных повреждений на момент осмотра не обнаружено.

ВЫВОДЫ

На основании объективных данных, с учетом обстоятельства дела прихожу к следующему:

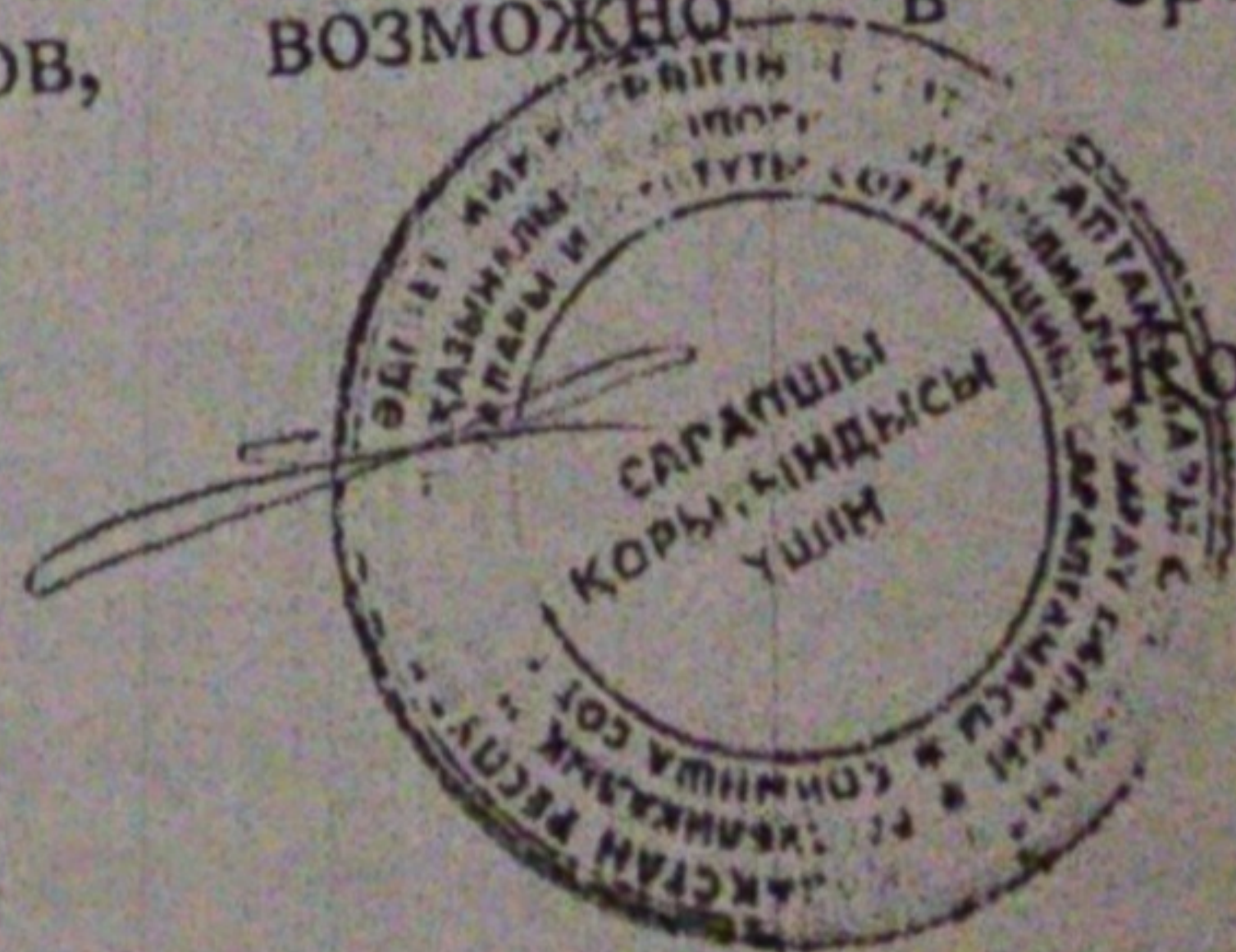При судебно-медицинской экспертизе у гр-ки Каршегеновой Жансая Уразгалиевны, 19.10.1988 г.р. были обнаружены следующие телесные повреждения:

- Кровоподтеки левого плеча и правого предплечья, которые образовались от действия тупого твердого предмета (предметов), возможно в срок указанный свидетельствуемой;

- Колотые раны с кровоизлияниями проекции вены левого локтевого сустава, передней поверхности обеих предплечья, и обоих предплечий, левого локтевого сустава, колотая рана левой кисти; колотая рана наружной поверхности правого предплечья, которые могли образоваться от действия режущих и колющих предметов, возможно в срок указанный свидетельствуемой.

Судебно-медицинский эксперт:

отп. м/с Жумирбаева Н.К.



Болдасов О.Б.